Lane Medical Library

Ueber

Chondrome der Lunge.

Inaugural-Dissertation

zur

Erlangung der Doctorwürde

in der

Medicin, Chirurgie und Geburtshülfe.

Der Medicinischen Facultät zu Göttingen vorgelegt

von

O. Franc von Liechtenstein

aus Frankfurt a. M.

Göttingen, 1868.

Druck der Dieterich'schen Univ.-Buchdruckerei.

(W. Fr. Kaestner).

Digitized by the Internet Archive
in 2026

https://archive.org/details/IA40154024_0256

Ueber Chondrome der Lunge.

Im Laufe dieses Semesters wurde bei der Section eines auf der hiesigen chirurgischen Klinik an Dysenterie gestorbenen Individuums eine Knorpelgeschwulst in der Spitze der linken Lunge gefunden. Dieser Befund bot um so mehr Interesse, als an keinem andren Theile des Körpers eine ähnliche Geschwulst nachgewiesen werden konnte.

Herr Obermedicinalrath Baum hatte die Freundlichkeit, mir behufs Beschreibung dieses Falles die Erlaubniss zur Benutzung der Krankengeschichte und des Sektionsberichtes zu ertheilen. Herr Professor Krause stellte mir bereitwilligst ausser der zunächst zu untersuchenden Geschwulst noch ein zweites ähnliches dem hiesigen pathologischen Museum angehöriges Exemplar zur Verfügung; ebenso gestattete er mir die mikroskopische Untersuchung im pathologischen Institute unter seiner Leitung anzustellen.

Beiden hochgeehrten Herrn erlaube ich mir hierdurch meinen aufrichtigsten Dank auszusprechen.

Heinrich Göbel, Tagelöhner, 64 Jahre alt, war am 6. November 1867 beim Grabenziehen auf ebner Erde über eine ausgespannte Leine gefallen und hatte dabei den rechten Unterschenkel unmittelbar über dem Fussgelenk gebrochen. Der alsbald herbeigerufene Arzt legte einen Schienenverband an.

Am 8. November wurde Patient in das Hospital aufgenommen. Es zeigte sich eine Fraktur beider Knochen mit starker Verschiebung des Fusses nach aussen und Vortreten der tibia. Die Haut über dem vorspringenden Fragment war schon gangränös gefärbt; doch bestand keine äussere Wunde. Der Fuss sah gut aus, und befand sich der Patient sonst wohl.

Nachdem es im Chloroformrausche mit Mühe gelungen war, die Knochenenden gehörig zu reponiren, wurde ein Gypsverband angelegt.

Patient befand sich in den nun folgenden Tagen recht wohl; weder Schmerz noch Schwellung des Fusses stellte sich ein. An der gangränös aussehenden Stelle bildete sich eine kleine Eschara und mässige Eiterung.

Am 26. November trat plötzlich Durchfall ein; am folgenden Morgen mit Blut gemischt. Die Temperatur stieg allmählich auf 39^0 und darüber. Patient fühlte sich sehr angegriffen. Trotz der Darreichung verschiedener Opiumpräparate verschlimmerte sich der Zustand von Tag zu Tage. Die entleerten Massen sind stark blutig; der Appetit verschwindet gänzlich; der Puls wird klein und frequent; der Patient verfällt immer mehr, bis dann am 3. Dezember der Tod erfolgt.

Am 4. Dezember wurde die Section vorgenommen. Hierbei zeigte sich folgender Befund:

Die Leiche ist ziemlich mager, Muskulatur gut entwickelt.

An beiden Lungenspitzen finden sich spärliche alte Adhäsionen. Die vorderen Lungenränder sind ziemlich stark emphysematös. Die Oberfläche der Pleura an der Spitze der linken Lunge zeigt einige verkalkte Stellen. Darunter findet sich in der Substanz der Lunge eine bewegliche, eingekapselte, etwa haselnussgrosse Geschwulst, welche sich höckerich und knorpelhart anfühlt.

Die Pleura an der Spitze der rechten Lunge zeigt ebenfalls einige verkalkte Stellen. Die Substanz beider Lungen

bietet nichts Auffallendes. Die Bronchien sind etwas erweitert und mit Eiter gefüllt.

Der Herzbeutel enthält eine geringe Menge Flüssigkeit. Das rechte Herz ist voller Gerinnsel von fester und zäher Beschaffenheit. Dagegen ist das linke Herz ziemlich leer. Die Kranzarterien zeigen ein klaffendes Lumen; an der aorta ascendens sind einige Substanzverluste der intima und atheromatöse Ablagerungen zu bemerken.

Die Milz ist klein, zeigt aber sonst nichts Auffallendes. Ihre Kapsel ist sehr fest mit den Nachbargebilden verwachsen.

Die Leber ist ebenfalls klein und zeigt bedeutende Verdickungen auf der Vorderfläche des rechten Lappens. Die Substanz der Leber ist wenig blutreich; die Gallenblase stark gefüllt.

Die Marksubstanz der Nebennieren ist sehr weich und zerfliessend; die Nieren selbst sind normal.

Die Magenschleimhaut ist unbedeutend geröthet; der Peritonealüberzug des ganzen Darms zeigt dagegen eine starke Röthung. Die Messenterialdrüsen sind vergrössert. In dem processus vermiformis bemerkt man kleine Substanzverluste. Dagegen breiten sich durch das colon ascendens, transversum und descendens tiefe Zerstörungen der Schleimhaut aus, welche sich bis in die flexura sigmoïdea fortsetzen. In geringem Masse war auch der unterste Theil des Dünndarms an diesem Process betheiligt.

Die Harnblase zeigte sich stark ausgedehnt.

Vena cruralis dextra enthält ziemlich locker ansitzende Blutgerinnsel.

Der rechte Unterschenkel zeigt auf seiner vorderen Seite sehr ausgebreitete hämoerhagische Infiltration des Unterhautzellgewebes.

Beide Malleolen sind gebrochen. Das Sprunggelenk, dessen Knorpel stellenweise abgelöst ist, enthält eine mässige Menge Eiter.

Schädelhöhle und Gehirn sind normal.

Bei der genaueren Untersuchung der in der linken Lungenspitze gefundenen Geschwulst, ergibt sich Folgendes:

Die Geschwulst sitzt lose in einer Höhle des Lungenparenchyms, ist von länglichrunder Form, unregelmässig höckeriger Oberfläche, misst in ihrem grössten Durchmesser 20 MM., in ihrem kleinsten 14 MM. Das höckerige Aussehen rührt von etwa hirsekorngrossen über die Oberfläche hervorragenden, theilweise ziemlich lose eingelagerten Knötchen her. Die Geschwulst fühlt sich knorpelhart an und zeigt äusserlich eine röthlich gelbe Färbung. Von der Oberfläche aus lässt sich der knotige Bau eine kurze Strecke in's Innere der Geschwulst verfolgen, wo dann aber ein mehr zusammenhängendes Gewebe auftritt. Die Schnittfläche hat grösstentheils ein gelblich weisses, hie und da auch ein bläuliches, matt glänzendes Aussehen. Einzelne kleine Stellen zeichnen sich durch bedeutend härtere Consistenz von dem umgebenden Gewebe aus.

Die ganze Geschwulst ist von einer deutlichen faserigen Hülle eingeschlossen. Wie schon bemerkt, lag das ganze Gebilde lose in dem Lungenparenchym, mit dem es nur an einer einzigen kleinen Stelle etwas inniger, gleichsam wie durch einen Stiel verbunden war. Das umgebende Lungenparenchym bot nichts Auffallendes.

Bei der mikroskopischen Untersuchung zeigte sich durchgehend Knorpelgewebe und zwar, wie man schon aus dem makroskopischen Befund hatte annehmen dürfen, grösstentheils Faserknorpel. An einigen Stellen konnte man aber auch reine hyaline Grundsubstanz erkennen. Knorpelzellen in ihren Kapseln waren ausserordentlich deutlich durch das ganze Gewebe verbreitet; theilweise lagen sie so dicht zusammengehäuft, dass keine Intercellularsubstanz mehr zu erkennen war.

Durch Faserzüge waren die einzelnen Knorpellager von einander geschieden und zu grösseren haufen angeordnet. Ueber das ganze Gewebe waren kleine und grössere Fetttröpfchen verbreitet. Ebenso enthielten manche Zellen fettigen Inhalt; jedoch stellten sich die meisten als helle durchsichtige Gebilde dar mit einem oder mehreren deutlich sichtbaren Ker-

nen. Eine ziemlich grosse Anzahl Zellenkapseln fielen durch ihre verdickte Wandung auf.

Durch Zusatz von Essigsäure oder Natron hellte sich das Präparat nur wenig auf. Die Faserzüge blieben fast sämmtlich unverändert, so dass man wohl hieraus mit Recht auf ihre mehr elastische Natur schliessen durfte. Die verdickten Kapseln zeigten concentrische Ringe, drei- und mehrfach in einander gelagert.

Auf den Durchschnitten, welche jene oben erwähnten härteren Stellen getroffen hatten, bemerkte man dunkle Partien, welche weder Fasern noch Kerne erkennen liessen. Nachdem jedoch Salzsäure zugesetzt worden war, hellte sich das Bild unter reichlicher Gasentwickelung auf, worauf denn reines Knorpelgewebe mit Fasern und Zellen zu Tage trat. Aus diesem Vorgange, sowie aus der härteren Consistenz jener Stellen konnte man leicht eine Ablagerung von Kalksalzen erkennen, welche allerdings nur erst in geringer Menge in der Geschwulst erfolgt war.

Was die Verbindung dieses Chondroms mit der es umgebenden Lungensubstanz anlangt, so ergab auch die mikroskopische Untersuchung nur einen losen durch wenige Fasern vermittelten Zusammenhang mit der die ganze Geschwulst umschliessenden aus Bindegewebsfasern bestehenden Kapsel. Auch an der Stelle, wo eine festere Vereinigung bestanden zu haben schien, liess sich nur ein dünner Bindegewebsfaserzug erkennen, durch welchen der Zusammenhang zu Stande gekommen war.

Die Lungensubstanz erschien vollständig normal.

Was nun das zweite Exemplar von Chondrombildung in der Lunge anlangt, welches ich zu untersuchen Gelegenheit hatte, so betrifft dies einen Fall, der im Jahr 1856 auf hiesiger chirurgischer Klinik beobachtet und von Förster in Nr. 22 des 8. Jahrgangs der Wiener medicinischen Wochenschrift beschrieben worden ist.

Ernst Hennies, 20 Jahre alt, aus Luhnde, wurde am 10. Mai 1856 in der chirurgischen Abtheilung des Ernst-August-Hospitals aufgenommen wegen einer enormen Geschwulst, die sich in der rechten Hüftgegend gebildet hatte. Derselbe war bis zum Sommer des vergangenen Jahres stets gesund; zu dieser Zeit aber traten anhaltende heftige Schmerzen in der rechten unteren Extremität ein, zu Michaelis bemerkte er aussen am rechten Hüftbein eine faustdicke Geschwulst, welche von nun an rasch an Umfang zunahm. Allmählich trat Schwäche des rechten Beines ein; doch konnte er während des ganzen Winters bis gegen Fastnacht mit Hülfe eines Stockes gehen; dann aber trat willige Lähmung des rechten Beines ein, und dasselbe begann nach und nach beträchtlich ödematös zu schwellen. Seit Weihnachten bemerkte er auch eine innen vom Hüftbein ausgehende Geschwulst, welche ebenfalls rasch an Umfang zunahm. Das Allgemeinbefinden wurde allmählich schlechter, es stellten sich Durchfälle ein, der Kranke zehrte ab und wurde anämisch. Bei seiner Aufnahme hatte die Geschwulst einen kolossalen Umfang erreicht, prominirte fast einen Fuss hoch nach aussen und füllte die ganze Beckenhöhle aus, so dass Blase und Mastdarm bedeutend gedrückt wurden; die Abmagerung hatte den höchsten Grad erreicht. Die Durchfälle hielten an, gegen Ende Mai wurde auch die linke untere Extremität gelähmt; Urin und Koth gingen endlich unwillkürlich ab, und am 12. Juli erfolgte der Tod.

Bei der am 14. Juli vorgenommenen Section war schon ein ziemlicher Grad von Fäulniss bemerkbar. Die Leiche zeigte den äussersten Grad von Abmagerung, die unteren Extremitäten aber waren durch Oedem geschwollen. Die linke Pleurahöhle enthielt eine grosse Menge flüssiges Exsudat mit dicken eiterigfibrinösen Klumpen, der linke untere Lungenlappen war zusammengedrückt und in seiner Peripherie sass ein haselnussgrosser, grösstentheils eiterig zerfallner, umschriebener Infarct, ausserdem sassen in diesem Lappen mehrere haselnuss- bis wallnussgrosse Chondrome; der obere Lappen war ödematös. Die rechte Lunge war ebenfalls ödematös, die oberen und hinteren Lappen splenisirt; im unteren Lappen

sass ein wallnussgrosses Chondrom. Die Unterleibsorgane verhielten sich normal, die Uretoren und Nierenbecken waren durch Anstauung des Urins stark erweitert. Der Mastdarm war durch die Geschwulst nach links und vorn gedrängt und in seinem oberen Ende stark durch Druck verengt. Die Blase war an ihrem Halse comprimirt, übrigens sehr weit und strotzend mit Urin gefüllt. Die venae iliacae und cruralis waren mit alten, aussen festen, innen breiigen Thromben gefüllt, die in die untere Hohlvene hineinragten; das Ende der rechten vena iliaca externa war mit fester Knorpelmasse angefüllt, welche von der unter ihr liegenden Chondrommasse in sie eingedrungen war, nachdem dieselbe ihre Wände zerstört hatte. Die Lumbardrüsen der rechten Seite bildeten eine knollige Knorpelmasse von 3—4″ Durchmesser.

Die Geschwulst am rechten Hüftbein, welche während des Aufenthalts des Kranken im Hospitale noch an Umfang zugenommen hatte, prominirte am stärksten seitlich und nach hinten am rechten Hinterbacken; der kleinere Theil ragte nach oben und innen in die Bauch- und Beckenhöhle.

Die von der Haut und Muskeln getrennte Geschwulst hatte ziemlich nach allen Richtungen einen gleichen Durchmesser von 12—15″; ihr grösster Umfang (in der Richtung von oben nach unten) betrug 30″, der horizontale Umfang 24″, ihr Gewicht betrug 20 Pfund, wovon vielleicht $^1/_2$ Pfund auf Rechnung der am Präparat gelassenen drei unteren Lendenwirbel, des Kreuzbeins und des rechten unbenannten Beines kommt.

Die Geschwulst schliesst fast das ganze rechte unbenannte Bein und die vordere Hälfte des Kreuzbeins in sich ein; vom unbenannten Bein ragt frei aus der Geschwulst nur ein Theil des rechten Scham- und Sitzbeines hervor.

Die Geschwulst ist an ihrer ganzen Peripherie scharf umschrieben und mit einer dichten Zellhülle umgeben. Ihre Oberfläche zeigt faust- bis haselnussgrosse rundliche Knollen, die von der innen ungetheilten Hauptmasse ausgehen. Ein durch die Geschwulst geführter Schnitt zeigt eine glätte glänzende, grauröthliche Fläche und gewährt den Anblick eines

reinen Chondroms. Der Knorpel hatte nur an wenigen Stellen das Aussehen des festen hyalinen Knorpelgewebes; an vielen Stellen glich die Schnittfläche mehr der eines faserigen Sarcoms; andere Stellen endlich waren sehr weich und schleimig-gallertig. Ausserdem gab es Stellen, wo sich die Masse zu einem dicken Brei zerquetschen liess. In der Mitte der Geschwulst fand sich eine fast faustgrosse Höhle mit einem dünnflüssigen, flockig-zottigen Schleime gefüllt und mit zottigen, unregelmässig zerfallenden Wänden. In den peripherischen Theilen der Geschwulst liess sich keine Spur von Knochenbildung bemerken, im Innern dagegen zeigten sich einige kleine verknöcherte oder verkalkte Stellen.

Nach der mikroskopischen Untersuchung bestand die Geschwulst aus einem Gemisch von reifem und unreifem Knorpel- und Bindegewebe, wobei aber das Knorpelgewebe bei weitem vorwiegend war. Durch die ganze Masse zog sich eine zusammenhängende Grundsubstanz. In sie waren die Zellen eingelagert, welche theils den Charakter der Knorpelzellen hatten, theils den der Bindegewebszellen und ebenfalls ein durch die ganze Geschwulst zusammenhängendes System bildeten. Die Verschiedenheit der einzelnen Stellen der Schnittfläche, wie man sie mit blossem Auge bemerkte, beruhte auf der verschiedenen Beschaffenheit der Grundsubstanz und der Zellen und der Zahl und der Anordnung der letzteren. Die Höhlenbildung in der Mitte beruhte auf einem schleimigen Zerfallen der Knorpelmasse.

Ich habe in dieser Beschreibung einen kurzen Auszug aus Förster's Schilderung dieser Geschwulst gegeben. Was dagegen die Geschwülste in der Lunge anlangt, so bin ich in der Lage gewesen, dieselben selbst untersuchen zu können; da ausserdem Förster auf deren Beschreibung nicht genauer eingeht, so will ich den Versuch machen, das Ergebniss meiner Untersuchung hier anzugeben.

Es liegen fünf Geschwülste vor. Die eine sitzt in dem unteren Lappen der rechten; die übrigen im unteren Lappen der linken Lunge. Alle sind mit einer bindegewebigen Hülle versehen, durch welche sie mit dem interstitiellen Bindegewebe

der umgebenden Lungenpartieen fest verwachsen sind; hat man sie mit einiger Mühe aus ihren Höhlen herausgehoben, so zeigen sie eine unebene Oberfläche von grauröthlicher Färbung.

Der in dem rechten untern Lungenlappen sitzende Knoten ist von länglich runder Form und misst 28 MM. im grössten, 23 MM. im kleinsten Durchmesser. Er fühlt sich nicht allzu hart an und bietet auch dem durchschneidenden Messer keinen grossen Widerstand. Die Schnittfläche zeigt ein gleichmässiges zusammenhängendes Gewebe von gelblich weisser Färbung mit eingestreuten bläulich schimmernden Stellen. Das ganze Gewebe fühlt sich gleichmässig nicht ganz knorpelhart an.

Die mikroskopische Untersuchung zeigt Knorpelgewebe mit grösstentheils hyaliner, aber auch faseriger Grundsubstanz. Die Zellen sind klein und unregelmässig geformt, in sehr grosser Anzahl, die Kapseln oft undeutlich. Die Intercellularsubstanz verschwindet zuweilen zwischen dicht gedrängten Zellen und Zellenhaufen. Bindegewebs- und elastische Fasern unterbrechen von Zeit zu Zeit die Continuität des reinen Knorpelgewebes, zwischen welchem aber auch hie und da kleine Stellen von Schleimgewebe auftreten. Verkalkungen oder Verknöcherungen sind nirgends nachzuweisen.

Ein zweiter Knoten sitzt in dem linken unteren Lappen. Derselbe zeichnet sich wie der eben beschriebene durch seine Grösse aus; seine Durchmesser betragen 36 MM. und 23 MM. Abgesehen von dieser etwas mehr länglichen Gestalt stimmt diese Geschwulst mit der vorigen an Form, Consistenz, Farbe und Gewebselementen vollständig überein.

Dagegen findet man in demselben Lappen eine andre Geschwulst, welche sich durch ihre grössere Härte gegen die eben beschriebenen auszeichnet. Sie hat ebenfalls eine unbedeutend höckerige Oberfläche von grauröthlicher Färbung. Beim Durchschneiden der Geschwulst fühlt man einen nicht unbedeutenden Widerstand, auch kann man ein deutliches Knirschen vernehmen. Die Schnittfläche ist rauh, zeigt ein gleichförmiges Gewebe von grauweisser Farbe. Die Geschwulst

ist so gross wie eine kleine Haselnuss: sie misst 13 MM. in der Länge, 10 MM. in Breite und Dicke.

Das mikroskopische Präparat zeigt fast durchweg hyalines Grundgewebe mit deutlichen grossen Zellen und Kernen, eingeschlossen in ihren theilweise verdickten Kapseln. An einigen Stellen ist das Gewebe verdunkelt von eingelagerten Massen; welche aber durch Zusatz von Salzsäure unter Gasentwickelung verschwinden und Knorpelgewebe zu Tage treten lassen. Es hatte hier also offenbar eine Verkalkung der Geschwulst begonnen. Dagegen liess sich von Verknöcherung Nichts nachweisen.

Es sind nun noch 2 kleine Geschwülste zu beschreiben. Die eine derselben hat einen grössten Durchmesser von 9 MM., einen kleinsten von 7 MM. Die andre misst in ihrem grössten Durchmesser 5 MM., in ihrem kleinsten 4 MM. Diese beiden Gebilde fühlen sich nicht sehr hart an und haben eine mehr glatte, gelblichweise Oberfläche; dieselbe Färbung zeigt sich auch auf dem Durchschnitt. Die Schnittfläche ist zart, fast weich anzufühlen und lässt ganz gleichmässiges Gewebe erkennen.

Unter dem Mikroskope sieht man in einer theils homogenen, theils faserigen Grundsubstanz Zellen mit Kernen, welche man als junge Knorpelzellen ansprechen muss, da in ihrer Nähe immer deutlicher die charakteristischen Zellen mit ihren Kapseln auftreten, oder sich vielmehr sogar aus ihnen zu entwickeln scheinen. Von verkalkten oder verknöcherten Stellen ist hier natürlich keine Spur.

Ueber die Lungensubstanz in der Nähe dieser sämmtlichen Geschwülste ist nichts Besonderes zu bemerken.

Bevor ich nun die etwaige Erklärung solcher Chondrombildung in der Lunge zu geben versuchen werde, will ich mich zunächst zu der Literatur dieses Gegenstandes wenden.

Wenn auch schon seit langer Zeit gewisse Geschwülste mit dem Namen der Knorpelgeschwülste bezeichnet worden sind, so hat doch erst Johannes Müller (Rede zur Feier des 42. Stiftungstages des k. med.-chir. Friedrich-Wilhelms-Institutes 1836) durch genauere histologische Unterscheidung

bestimmte Formen und Grenzen festgestellt und somit einerseits viele früher irrthümlich als Knorpelgeschwulst bezeichnete Gebilde ausgeschieden, andrerseits aber auch nachgewiesen, dass eine ganze Reihe von Bildungen, die dem Chondrom angehören, nicht mit dem ihnen zugehörigen histologischen Namen belegt worden ist.

Seitdem hat man nun jeder anormalen Bildung von Knorpel den Namen Chondrom gegeben.

Virchow hat wohl mit Recht hier wiederum eine Unterscheidung getroffen; zwischen solcher Knorpelbildung, die aus schon bestehendem normalen Knorpel hervorgeht, hyperplastische Bildung von Knorpel, und solcher, die durch eine Aenderung in dem Bildungstypus einer nicht knorpeligen matrix entsteht, heteroplastische Bildung. Erstere belegt er mit dem Namen der Ecchendrosen, letztere mit dem der Chondrome.

Da nun die vorliegenden Fälle mit erstgenannter Form offenbar Nichts zu thun haben, so mag es genügen auf diese Unterscheidung hingewiesen zu haben, und soll daher in Folgendem nur von den eigentlichen Chondromen die Rede sein.

Die Knorpelgeschwulst besteht wesentlich aus einem dem normalen Knorpel analogen Gewebe, nämlich einer homogenen oder faserigen Grundsubstanz mit eingestreuten in Kapseln eingeschlossenen charakteristischen Zellen.

Man findet Chondrome mit homogener, andre mit faseriger Grundsubstanz. Doch sind diese Formen selten streng geschieden; denn wir können in ein und derselben Geschwulst hyaline Grundsubstanz antreffen, welche aber unterbrochen ist durch inselförmig eingelagerte Stellen von Faser- oder Netzknorpel; wie auch umgekehrt, oder wir finden beide Arten fast gleichmässig durch das ganze Gewebe der Geschwulst verbreitet.

Wie die Grundsubstanz, so unterscheiden sich auch die Zellen. Während bei dem hyalinen Knorpel grosse Zellen und in grossen Haufen zusammenliegend vorkommen, finden sich diese Gebilde im Faserknorpel meist klein und zerstreut vor. Auch zeigt die Form eine Verschiedenheit, indem die Zellen

des Hyalinknorpels regelmässiger rund, diejenigen des Faserknorpels meist eckig, spindel- oder sternförmig erscheinen.

Die Knorpelzellen sind in der Regel umschlossen von einer Kapsel, welche man als Abscheidungsproduct der Zelle ansieht. Nicht selten geschieht es, dass sich mehrere Kapseln, eine um die andre bilden; diesen Vorgang beobachtet man besonders in alten Chondromen. Die einzelnen Kapseln verschmelzen dann wohl unter einander und geben das Bild einer einzigen, stark verdickten Kapsel.

Indess werden in gewissen Knorpelgeschwülsten Zellen gefunden, welche jeder Hülle entbehren und somit frei in der Intercellularsubstanz liegen. Diese Zellen zeigen dann meist eine sternförmige Gestalt, sind mit Ausläufern versehen, durch welche sie sogar mit einander anastomosiren können.

Dieses verschiedene Verhalten gibt Anlass zu einer weicheren Consistenz der Stellen, in welchen jene Zellen vorkommen. Auch können ganze Geschwülste in der Art modificirt werden. Man unterscheidet in Folge dessen ein chondroma molle seu gelatinosum. Hierbei zeigt sich oft auch ein ansehnlicher Schleimgehalt, der auch schon auf der Schnittfläche erkannt werden kann. Einen solchen Fall bezeichnet man daher als chondroma mucosum.

Zu unterscheiden hiervon sind diejenigen Geschwülste, in denen Knorpel- und Schleimgewebe neben einander vorkommt, wo man Strecken reinen Hyalin- oder Faserknorpels beobachtet, an den sich plötzlich ganz charakteristische Schleimgewebe anreiht. Dieser Art von Geschwülsten sind von verschiedenen Beschreibern verschiedene Namen beigelegt worden, als Sternknorpelgeschwulst, Colloïd, Colloïdsarkom u. s. w.

Virchow nennt sie, je nachdem Knorpel- oder Schleimgewebe vorwiegt, entweder chondroma myxomatodes oder myxoma cartilagineum. Man darf naturgemäss diese Art der Geschwulst nicht mehr zu den einfach knorpeligen rechnen, und sie wäre eigentlich erst unter der Reihe der zusammengesetzten Chondrome anzuführen. Doch hat sie schon hier ihre Stelle gefunden, damit der Unterschied von dem chondroma mucosum deutlich hervortrete.

Als besondere Form von Chondrom hat Virchow noch ein chondroma albuminosum beschrieben, da er bei einem Chondrom der scapula eine eiweissartige Grundsubstanz nachzuweisen im Stande war.

Auch hat derselbe das Osteoïdchondrom unterschieden, welches die Textur des osteoïden Gewebes hat, wie es im sogenannten Hautknorpel, Callus u. s. w. vorkommt. Seine Zellen haben keine Kapsel, sind meist länglich, spindelförmig, wohl auch mit Fortsätzen versehen. Die Intercellularsubstanz erscheint in Form von Balken oder Netzen, in deren meist sehr engen Lücken die verhältnissmässig kleinen Zellen eingelagert sind.

Wie oben bemerkt, ist in Chondromen hyaline Grundsubstanz von faseriger selten geschieden. Ebenso kann man denn wohl auch zuweilen in ein und derselben Geschwulst Formen des wahren und des ostroïden Knorpelgewebes nachweisen und eine solche Geschwulst dann chondroma et chondroma osteoïdes mixtum nennen. An diese einfachste Form von gemischter Knorpelgeschwulst reihen sich nun noch andre Complicationen an. Ausser der schon oben erwähnten Verbindung von Knorpel- und Schleimgewebe ist hier denn besonders die Complication mit Krebs und Sarkom anzuführen. Das Chondromgewebe kann durch vermehrte Zellenwucherung in diese Formen übergehen, indem dabei die Abscheidung der Intercellularsubstanz abnimmt. Es sind Complicationen mit fast allen Arten von Geschwülsten beobachtet worden.

Bei allen diesen zusammengesetzten Formen ist aber immer der Unterschied festzuhalten zwischen primärer Verbindung und dem secundären Uebergang des einen Gewebes in das andre, wie man ihn sich denn gerade aus einer rasch wachsenden Knorpelgeschwulst in Krebsgewebe leicht vorstellen kann.

Wie der normale Knorpel Metamorphosen eingeht, so auch das Chondrom.

Es kann zunächst Verkalkung und schliesslich Verknöcherung erfahren. Bei Chondromen aus osteoïden Gewebe werden diese Umwandlungen erklärlicher Weise sehr leicht und

rasch zu Stande kommen können. Aber auch mit wahrem Knorpelgewebe geht diese Metamorphose vor sich; natürlich bedarf es hier längerer Zeit. Man findet daher selten vollständig verkalkte oder verknöcherte Chondrome, sondern meist nur einzelne Partieen, welche diesen Charakter zeigen. Auch findet die Verknöcherung bei weitem nicht so häufig statt, wie einfache Verkalkung. Die Kalksalze lagern sich zunächst in die Kapseln der Zellen ein, erst später auch in die Intercellularsubstanz. Auf diese Weise entsteht eine homogene Masse, in welcher nur die alten Höhlungen der Kapseln als rundliche oder leicht eckige Löcher erscheinen, so dass solche Bilder auf den ersten Blick mit Knochengewebe leicht verwechselt werden. Nach dem Zusatz von Salzsäure erscheint indess bald wieder das charakteristische Knorpelgewebe. Man hat in Folge dieser Vorgänge ein chondroma petrificum und ossificum unterschieden.

Eine weitere Metamorphose der Chondrome ist die in Erweichung und Ulceration. Diese beginnt meist mit einem vom Zelleninhalt ausgehenden fettigen Zerfall der Zellen. Während dieser allmählich eintretenden Veränderung tritt auch eine Erweichung der Intercellularsubstanz ein zu einer schleimigen Masse. Diese Vorgänge entwickeln sich meist im Centrum der Geschwulst, und es entsteht auf diese Weise eine Cyste, welche, wenn sich der Vorgang auch in den andern Theilen der Geschwulst zeigt, mit benachbarten Cysten confluiren und so zur Bildung einer grösseren mit durchbrochenen Zwischenwandungen versehenen Höhle führen kann. Später unter fortschreitender Erweichung bricht auch wohl eine solche Cyste auf und ergiesst ihren Inhalt nach aussen.

Das Zustandekommen einer solchen Erweichung wird besonders begünstigt durch das allerdings sehr seltne Auftreten einer telangiektatischen Entwickelung der in weicheren Chondromen vorkommenden Gefässe. Das bei der Erweichung in die Höhlen ergossene Blut verwandelt sich in Pigment, und die Flüssigkeit sowie die Wandungen der Cyste erhalten hierdurch eine gelblich bräunliche Färbung. In der Flüssigkeit

schwimmen oft zahlreiche wie aufgequollene Sagokörner aussehende Bruchstücke des Knorpels.

Liegt ein Chondrom dicht unter der Haut, so dass diese hierdurch stark gespannt wird, so tritt möglicherweise eine oberflächliche Verschwärung ein, welche natürlich nicht mit einem aufgebrochenen cystoïden Chondrome verwechselt werden darf und daher auch den Namen des ulcerösen Chondroms erhalten hat.

Die Chondrome sind gewöhnlich aus Lappen oder Knoten zusammengesetzt, welche durch Faserzüge mit einander verbunden werden.

Die Frage über die Entstehung dieser Geschwülste ist im Allgemeinen eine nicht leicht zu lösende. Es lassen sich eine Menge Fälle entschieden von traumatischen Einwirkungen ableiten. Dieses Factum ist durch eine Anzahl Beispiele bewiesen und zwar sowohl an Knochen als auch an Weichtheilen. Ein ferneres Moment wird hervorgehoben für die etwaige Erklärung der Entstehungsweise, nämlich das verhältnissmässig häufige Auftreten an den Knochen bei jugendlichen Individuen, namentlich noch vor dem 10. Lebensjahre, wo also möglicher Weise noch ein knorpeliger Anfang mag gegeben gewesen sein. Auch lassen sich sehr viele Chondrome an denjenigen Knochentheilen nachweisen, welche normal spät ossificiren. Ob die Rachitis bei der Chondrombildung einen Einfluss übt, ist fraglich. Es lässt sich wohl denken, wie beim Verknöcherungsprozesse eine Stelle hiervon unberührt bleibt, wie man es gerade bei rachitischen Knochen, wo die Ossificationslinie nicht gleichmässig sondern zackig verrückt, beobachtet hat, und dass diese knorpelig gebliebene Stelle dann den Ausgangspunkt darstellt zu der Bildung einer Knorpelgeschwulst.

Einige Fälle erblicher Uebertragung von Chondromen sind constatirt. Es scheint diese Erfahrung darauf hinzuweisen, dass schon in der ersten Entwickelung der Knochen gewisse Unregelmässigkeiten vor sich gehen, welche die Prädisposition zur späteren Geschwulstbildung legen.

Von besonderer Wichtigkeit ist das Faktum des metastatischen Vorkommens dieser Geschwülste. Es sind mehrere Fälle constatirt, wo neben einer chondromatösen Entwickelung an gewissen Theilen Chondrome an entfernten Theilen und Organen, so besonders in der Lunge auftraten. Hierauf soll unten näher eingegangen werden. Virchow und Paget haben zuerst die Bildung von chondromatösen Massen in Blut- und Lymphgefässen beobachtet. Diese chondromatösen Massen hingen mit Knorpelgeschwülsten zusammen, so dass man hier wohl den Weg angedeutet sieht, auf welchem eine Metastase zu Stande kommen kann.

Was das Vorkommen der Chondrome anlangt, so sind sie vorzugsweise an den Knochen beobachtet worden, und zwar können sie sich an jedem Knochen bilden; es sind aber allerdings die der Extremitäten am meisten zur Chondrombildung disponirt. Meist entstehen die Chondrome in den Knochen, seltner von dem Periost aus.

Ein Hauptsitz der Knorpelgeschwulst sind ferner die glandula parotis und submaxillaris, welche vollständig in Chondrommasse untergehen können.

Auch die Sexualdrüsen sind der Chondrombildung unterworfen. Sehr häufig ist der Hoden-Sitz solcher Geschwülste; selten die weibliche Brust, noch seltner der Eierstock.

In dem subcutanen und submucösen Bindegewebe und in den Fascien kommen ebenfalls Chondrome vor; diese sind meist klein; werden aber sonst in jeder Form beobachtet.

Jedenfalls ist ihr Vorkommen in den Lungen am auffallendsten, nicht allein wegen der scheinbar so ungünstigen Bildungsstätte, sondern auch desshalb, weil man sie hier sowohl vereinzelt, wie auch in grösserer Anzahl ohne irgend welche Funktionsstörung beobachtet hat.

Wie in andren Organen, so hat man die Chondrome auch hier in jeder Form gesehen: Hyalin-, Faser- und Netzknorpel. Sie treten hier in kugelförmigen Knoten auf, eingelagert in das Parenchym. Man findet sie bis zur Grösse einer Wallnuss; doch kommen sie meist in kleinerer Gestalt vor,

indess so zahlreich zuweilen, dass eine nicht unbeträchtliche Lungenpartie von ihnen beeinträchtigt werden kann. Dass man hiervon bei Lebzeiten meist Nichts bemerkt, liegt wohl in dem ausserordentlich langsamen Entstehen dieser Geschwülste. Man findet die Knoten in jeder Partie der Lunge; an der Lungenwurzel, mitten in den einzelnen Lappen, dicht unter Pleura, welche sie bedeutend hervortreiben können.

Nicht selten findet man in den Knoten verkalkte oder auch verknöcherte Stellen; ja es können dieselben den grössten Theil der Geschwulst einnehmen. Die am häufigsten vorkommende Complication ist hier wohl die mit Schleimgewebe.

Die Knoten sind oft an und um die Bronchien gelagert, diese in ihrem Lumen beschränkend. Sonderbarer Weise hat man aber bis jetzt nur äusserst selten einen Uebergang aus dem einen in den andren Knorpel entdecken oder den Bronchialknorpel als Ausgangspunkt der Geschwulst erkennen können; vielmehr findet die Entwickelung fast immer nur in dem interstitiellen Bindegewebe statt.

Was die Entstehung der Chondrome in den Lungen betrifft so kann man eine grosse Anzahl derselben auf Metastase zurückführen; dagegen wird wohl für diejenigen, bei denen sich ein solcher Vorgang nicht nachweisen oder auch nur annehmen lässt, schwerlich eine vollständig genügende Erklärung zu finden sein.

Der Weg, auf welchem die Metastase zu Stande kommen kann, ist oben angegeben worden. Es lässt sich aber allerdings nicht in jedem einzelnen Falle genau die Art und Weise verfolgen, wie sich in Folge einer an einem peripherischen Theile sitzenden Knorpelgeschwulst secundäre Ablagerungen in der Lunge gebildet haben.

Die meisten Fälle von Chondrombildung in der Lunge, die man in der Literatur dieses Gegenstandes beschrieben findet, sind neben dem gleichzeitigen Vorkommen solcher Geschwülste in anderen Theilen des Körpers beobachtet worden.

Zu den seltneren Fällen gehören diejenigen, wo dies nicht der Fall ist, also die der idiopathischen Lungenchondrome.

Einen Fall letzterer Art erzählt Förster in dem 13. Bande von Virchow's Archiv S. 106.

In einem ihm übersandten Stück Lunge fanden sich zwei steinartige Körper. Dieselben lagerten nahe bei einander in verödetem, derbem, schwarzen Lungengewebe und waren fest in dasselbe eingebettet, ohne aber eine derbe Kapsel zu besitzen. Nachdem der eine derselben herauspräparirt worden, erscheint er oval, vom Umfange einer Bohne, oberflächlich ziemlich glatt und steinhart; er lässt sich nicht schneiden, aber es gelingt denselben mit einem starken Messer in zwei Hälften mit glatten Flächen zu zersprengen. Die Flächen sind glänzend, steinhart und zeigen eine schwach angedeutete concentrische Fügung; weiche Partieen sind mit blossem Auge nicht zu erkennen. An feinen Schnittchen sieht man unter dem Mikroskope eine trübe, verkalkte Grundsubstanz, und in ihr sehr grosse, runde, dunkle, verkalkte Zellen; nach Entfernung der Salze durch Salzsäure erscheint die Grundsubstanz theils homogen, theils faserig; die Zellen haben den Charakter von Knorpelzellen mit sehr dicken Kapseln und theils einfachen, theils vielfachen endogenen Elementen. In dieser Weise verhält sich die Textur an allen Stellen des Concrements, nur an sehr wenig Stellen finden sich nicht verkalkte Knorpelzellen. Der andre Körper zeigte dieselbe Textur. Aus der Krankengeschichte ging hervor, dass der Mann früher an keiner andern Stelle des Körpers Chondrome hatte, so wie auch bei der Section nirgends solche gefunden wurden.

Einen Fall der Art erzählt ferner Wilks in transactions of the pathological society of London, Vol. XIII, p. 27. Er betraf ein Individuum, welches sterbend in Guy's Hospital aufgenommen wurde. Ueber die Art der Erkrankung konnte Nichts mehr erfahren werden. Nach dem alsbald erfolgten Tode zeigte sich bei der Section die linke Lunge stark atrophirt und mit Adhäsionen versehen. Eine Menge eiteriger Masse floss bei der Herausnahme aus, welche theils in der Brusthöhle angesammelt war, theils aus den Bronchien ausgetreten zu sein schien, welche aufgebrochen waren. Das Gewebe der Lunge war verödet; die hierzu gehörigen Bron-

chialäste erweitert. In der Lungensubstanz befand sich ein harter Körper, der sowohl dem blossen Auge, als auch unter dem Mikroskope als Chondrom erschien. Die Geschwulst umschloss die Bronchialdrüsen und den linken Bronchus mit seinen Aesten, von denen sie offenbar entsprungen war. Der linke Bronchus der die Geschwulst durchzog war dagegen nicht in den Erkrankungsprocess hereingezogen. Da Wilks durchaus nicht noch andre ähnliche Geschwülste erwähnt, welche bei dieser Sektion aufgefunden worden wären, so muss man diesen Fall wohl auch mit Recht zu denen der idispathischen Chondrombildung rechnen. In wie fern die Geschwulst Antheil an der ausgedehnten Zerstörung der Lunge gehabt haben kann, lässt sich wohl nicht mit Sicherheit ermitteln.

Interessant ist, dass, wie hier ausdrücklich bemerkt wird, die Geschwulst von den Bronchialästen ausgegangen zu sein scheint; ein Vorgang, den Virchow im 2. Bd. seiner Vorlesungen über Pathologie für einen äusserst seltenen hält, den er selbst überhaupt noch nie beobachtet hätte.

Ferner findet sich ein Fall von primärer Chondrombildung in der Lunge bei Lebert, physiologie pathologique, Tom. II, p. 213 aufgezeichnet. Bei einer Sektion im Hôtel-Dieu hatte sich zwischen zwei Lungenlappen ein Geschwulst vorgefunden, welche in einer Grösse von 3 CM. Länge und 2 CM. Breite und Dicke in dem Gewebe beider Lungenlappen eingelagert war. Die mikroskopische Untersuchung wies Knorpelgewebe nach mit faseriger Grundsubstanz; in derselben waren zahlreiche Fettkörnchen verbreitet, wie auch die Knorpelzellen einen ziemlichen Reichthum an Fettzellen enthielten. Auch in diesem Fall findet sich keine Notiz über eine anderwärts nachgewiesene Chondrombildung, so dass man wohl eine primäre Entwickelung dieser Geschwulst annehmen darf.

E. Wagner beschreibt in dem 2. Bd. des Archivs für Heilkunde, S. 280 eine Geschwulst, welche an der hinteren Fläche des unteren Lappens der linken Lunge, 1″ von der Pleura gefunden worden war. Die Geschwulst hing nur an einer Stelle dem Lungengewebe fester an. Sie war von der

Grösse einer kleinen Kirsche, grauröthlich, schleimig anzufühlen, stellenweise gelb, fein- und derbpapillär; auf der Schnittfläche fand sich ein graugelber, fester, trockner Kern, welcher nach der Peripherie stellenweise sich in papillenartige Körper fortsetzte, während die übrige Masse die Beschaffenheit der Peripherie darbot. Der Körper sass in der Nähe eines mittelgrossen Bronchus, ohne damit zusammenzuhängen. Die Bronchien waren etwas erweitert, etwas katarrhalisch afficirt. Der Kern der Geschwulst bestand grösstentheils aus gewöhnlicher Netzknorpelsubstanz; die Zellen hatten deutliche Kapseln, hellen Inhalt, einen meist einfachen, mittelgrossen oder sehr grossen Kern; im Inhalt fanden sich meist zahlreiche feine Fetttröpfchen. Stellenweise fehlten die Zellen ganz; in einer hyalinen Grundsubstanz lagen ziemlich reichliche, feine, meist gestreckte elastische Fasern. Von der Peripherie des Kernes gingen sparsame elastische Fasern aus; sie waren ganz eingeschlossen in einer homogenen, schleimig weichen Substanz, in der unregelmässig vertheilt, mittelgrosse, länglichrunde, zum Theil mit kurzen fadenförmigen Eortsätzen versehene Kerne lagen. Diese Substanz endlich setzte sich in mittelgrosse, cylindrische oder knopfförmige, breit aufsitzende Papillen fort, welche die Peripherie der ganzen Geschwulst bildeten. In diesen Papillen waren Zellen und Kerne noch viel reichlicher, die dazwischen liegende Substanz fester; elastische Fasern befanden sich besonders in der Peripherie. In einzelnen Papillen lagen Zellen und Kerne dicht bei einander. Die Verbindungsweise der Geschwulst mit dem Lungengewebe konnte nicht nachgewiesen werden.

Bei demselben Individuum fand sich Krebs des Magens, der Leber und verschiedener Lymphdrüsen. Es wirft sich hier die Frage auf, ob und in wiefern diese Geschwülste mit dem in der Lunge aufgefundenen Chondrom in Verbindung stehen. Diese Frage lässt sich wohl kaum entscheiden. Es kann hier neben den Geschwülsten in Magen, Leber und den Lymphdrüsen ein primäres Chondrom sich gebildet haben. Doch wäre es auch denkbar, dass jene Geschwülste ursprünglich ebenfalls aus Knorpelgewebe bestanden haben, dass sie aber

später durch reichliche Zellenvermehrung den krebsigen Charakter angenommen haben, das Chondrom der Lunge secundär entstanden, jedoch am längsten seinen knorpeligen Charakter bewahrt habe. Es sind dies indess selbstverständlich nur Muthmassungen. Der eigentliche Werth der beschriebenen Geschwulst lässt sich wohl kaum noch mit Bestimmtheit darlegen.

Im Gegensatze zu den bisjetzt höchst spärlich beschriebenen Fällen primärer Chondrombildung in der Lunge, ist, wie schon oben bemerkt, das secundäre oder metastatische Chondrom das gewöhnliche, wenn man nicht etwa auch da primäre oder selbstständige Erkrankung annehmen will, wo der direkte Zusammenhang peripherisch aufgetretener und gleichzeitig in den Lungen beobachteter analoger Geschwülste nicht nachgewiesen ist. Doch muss man wohl auch in solchen Fällen den Zusammenhang für sehr wahrscheinlich halten.

Virchow erzählt in dem 2. Bande seiner Vorlesungen über Pathologie S. 525 einen von Paget beobachteten Fall von sehr entschiedener metastatischer Chondrombildung in der Lunge. Die Metastase ging von einem Chondrom des Hodens aus. Der Kranke hatte nach Exstirpation der Geschwulst und Heilung seiner Wunde das Hospital verlassen, war aber schon nach 2 Monaten in einem Zustande von grosser Abmagerung, Schwäche und Athemnoth zurückgekehrt. Er starb ziemlich plötzlich, nachdem die Respiration immer beschwerlicher geworden war. Die Autopsie zeigte, dass beide Lungen mit zahlreichen, $1''' - 1^1/_2''$ im Durchmesser haltenden Knorpelknoten besetzt waren und zusammen $11^1/_2$ Pfd. wogen. In manchen Aesten der Lungenarterie fanden sich kleine knorpelige Auswüchse der Wand. Die Metastase wurde aber noch deutlicher dadurch, dass zwischen den Hoden und den Lungen noch wesentliche Verbindungsglieder entdeckt wurden. Von der Narbe aufwärts liessen sich neben der vena spermatica zwei mit Knorpelzapfen erfüllte, erweiterte und gewundene Lymphgefässe bis nahe zur vena renalis verfolgen, wo sie in eine Drüse eintraten, welche hühnerei gross war, zahlreiche Höhlen mit klarem flüssigen Inhalte umschloss und durch fa-

serige und knorpelige Scheidewände getheilt war. Oberhalb war der Lymphapparat frei. Allein die erwähnte Drüse und das Ende der erkrankten Lymphgefässe adhärirten innig an der Wand der v. cava inferior und hier fand sich frei in die Höhlung des Gefässes hineinragend ein $^2/_3$'' hoher, ästiger Knorpelauswuchs. Ein Paar kleinere Knorpelstücke hafteten an der inneren Venenwand in der Nähe.

Virchow erzählt ebendaselbst auch einen ähnlichen Fall, den er bei einer Hündin beobachtet hat, die ein grosses ossificierendes Chondrom der Mamma hatte. Hier fand sich im Netz eine sehr grosse Geschwulst, welche innen cystisch erweicht und mit Natron-Albuminat-Flüssigkeit gefüllt war; ausserdem zahlreiche kleine Knoten an beiden Lungen. Sie sassen meist an der Pleura, griffen aber auch auf die Substanz der Lunge über. Interessant ist, dass von vielen dieser Knoten Fortsätze ausgingen, die sich verästelten und untereinander netzförmig verbanden, und die sich leicht als Anfüllungen von Lymphgefässen erkennen liessen. Die feinere Untersuchung lehrte, dass die Knoten aus hyalin-faseriger Knorpelsubstanz bestanden. Die Massen in den Lymphgefässen enthielten in der Mitte schon deutliche knorpelige Theile, Zellen mit hyaliner Grundsubstanz, während im Umfange dicht gedrängte Zellenmassen ohne Zwischensubstanz lagen.

Förster theilt in Nr. 27 des 8. Jahrgangs der Wiener medicinischen Wochenschrift einen Fall mit, wo neben einem mit Sarkom gemischten Chondrom der Parotis und des Felsenbeins derselben Seite Geschwülste des nämlichen Charakters im Gewebe beider Lungen aufgefunden wurden. Während indess die Parotisgeschwulst in der Hauptsache Knorpelgewebe zeigte, hatten Felsenbein- und Lungengeschwülste mehr den sarkomatösen Charakter angenommen, allerdings noch mit deutlichen nachweisbaren Knorpelelementen vermischt.

Volkmann erzählt in Nr. 51 der deutschen Klinik 1855 einen Fall, wo es sich zunächst um ein Chondrom des Metacarpus vom 2. bis 4. Finger handelte. Als der Kranke nach der Amputation der Hand in Folge von Pyämie gestorben war, zeigten sich bei der Sektion gleichmässig über die Lap-

pen beider Lungen verstreut, eingebettet in das normale Parenchym, 16—20 runde, an Mittel erbsengrosse Geschwülste, welche wie die Geschwulst an der Hand gallertige Chondrome darstellten.

E. Wagner verdanken wir in seiner Abhandlung über den Gebärmutterkrebs die Beschreibung einer Anzahl Geschwülste im Uterus, welche in der Form von Knoten von $2^1/_2$'' Länge an den Seitenwänden ansassen. Diese Knoten waren an der Oberfläche unregelmässig kurz- und langzottig, tief zerklüftet und mit einem stinkenden, rahmähnlichen Sekrete bedeckt.

Diese Geschwülste erwiesen sich bei der mikroskopischen Untersuchung als Chondrome mit grösstentheils hyalinem, aber auch, besonders an ihrer Basis, faserigem Gewebe. An der Oberfläche fand ein Erweichungsprocess dieses Gewebes statt.

Neben diesen in der Uteruswandung aufgefundenen Geschwülsten fanden sich nun in jeder Lunge ungefähr 15 erbsen- bis wallnussgrosse Knoten, welche theils bis an die Pleura reichten, theils mitten im Parenchym lagen. Diese Geschwülste trugen wesentlich denselben Charakter wie die Uteringeschwülste.

Richet erzählt in der gazette des hôpitaux Nr. 95. 1855 folgende Beobachtung eines Chondroms der Scapula und gleichzeitigen Auftretens solcher Geschwülste in der rechten Lunge. Ein 34jähriger Mann hatte seit 4 Jahren unter der Spina des rechten Schulterblattes eine runde, kindskopfgrosse, feste, etwas elastische Geschwulst. Sie wurde exstirpirt mit Resektion eines Stückes der Scapula, von der sie offenbar ausgegangen war. Der Kranke starb, und bei der Sektion fanden sich in beiden Lungen gegen 30 hirsekorn- bis wallnussgrosse Geschwülste. Sie sämmtlich, sowie die von der Scapula exstirpirte Geschwulst wurden als Chondrome erkannt.

Was nun die von mir untersuchten Präparate anlangt, so muss ich das zuerst beschriebene als einen Fall von idiopathischer, das zweite als einen solchen von metastatischer Chondrombildung bezeichnen.

Die Metastase scheint mir sicher durch die Venen zu Stande gekommen zu sein, da das Chondrom des Hüftbeins

die Wandung der vena iliaca externa zerstört und feste Knorpelmassen in sie eingelagert hatte.

Wie soll man sich dagegen den ersteren Fall erklären? Dass hier von keiner Metastase die Rede sein kann, ist unzweifelhaft. Auch kann man die Geschwulst, welche isolirt in dem Lungenparenchym angetroffen worden ist, nicht in direkten Zusammenhang bringen mit den Knorpeln der Bronchialäste.

Nach alle dem muss man hier, glaube ich, die Entstehung der Geschwulst als der foetalen Entwickelung angehörig betrachten. In welcher bestimmten Art und Weise jedoch dieser Vorgang sich entwickelt haben mag, kann jetzt unmöglich mehr mit Sicherheit ermittelt werden.

Fig. V.

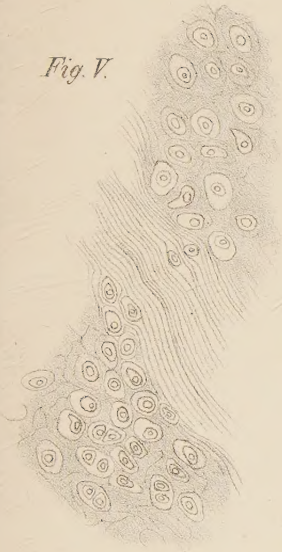

Fig. I

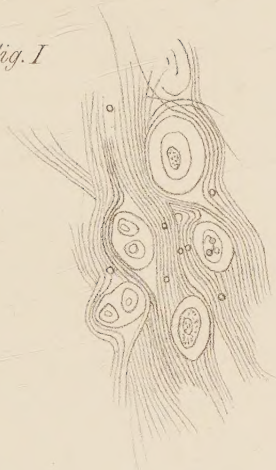

Fig. III

Fig. IV

Fig. II.

Fig. VI.

Erklärung der Zeichnungen.

Fig. I. Faserknorpel mit grossen Zellen aus dem von mir untersuchten idiopathischen Chondrom der Lunge.

Fig. II. Halinknorpel ebenfalls mit grossen Zellen aus demselben Chondrome.

In beiden Präparaten sind Fetttröpfchen durch das Gewebe zerstreut, theilweise auch in den Zellen enthalten.

Fig. III. Knorpelzelle mit verdickter Kapsel, welche bei

Fig. IV. nach der Behandlung mit Essigsäure aufgehellt die concentrischen Ringe zeigt.

Fig. V. Hyalinknorpel mit zahlreichen, bedeutend kleineren Zellen eines der von mir untersuchten metastatischen Chondromknoten. Mehrere der über dem die Knorpelmasse theilenden Faserzuge liegenden Zellen zeigen eine nur undeutliche oder gar keine Kapsel.

Fig. VI. Knorpelsubstanz aus den beiden zuletzt beschriebenen kleinen metastatischen Chondromen, oben die jungen Zellen ohne Kapsel; unten einige wahre Knorpelzellen in ihren Kapseln.

Vergrösserung 250.

Erklärung der Zeichnungen.

Fig. I. Faserknorpel mit grossen Zellen aus dem von mir untersuchten idiopathischen Chondrom der Lunge.

Fig. II. Hyalinknorpel ebenfalls mit grossen Zellen aus demselben Chondrome.

In beiden Präparaten sind Fetttröpfchen durch das Gewebe zerstreut, theilweise auch in den Zellen enthalten.

Fig. III. Knorpelzelle mit verdickter Kapsel, welche bei

Fig. IV. nach der Behandlung mit Essigsäure aufgequollen die concentrischen Ringe zeigt.

Fig. V. Hyalinknorpel mit zahlreichen, bedeutend kleineren Zellen eines der von mir untersuchten multiplen Chondrome. Mehrere der hier dem die Knorpelmasse theilenden Faserzuge liegenden Zellen zeigen eine nur undeutliche oder gar keine Kapsel.

Fig. VI. Knorpelanbau aus den beiden zuletzt beschriebenen kleinen metastatischen Chondromen, oben die jungen Zellen ohne Kapsel; unten einige wahre Knorpelzellen in ihren Kapseln.